KVĖPAVIMO TAKŲ STENTAI

Brigita Jonaitytė

VšĮ Vilniaus universiteto ligoninės Santaros klinikų Pulmonologijos ir alergologijos centras

Įžanga. Termino „stentas“ vartojimas yra gana diskusinis. Atsigręžiant į istorinius šaltinius, minima, kad daugiau kaip prieš 100 metų britų odontologas *Charles R. Stent* (1807−1885) patobulino gautaperčio masę, kuri buvo naudojama dantų atspaudams gauti, taip pat dantų formų liejimo medžiagas bei technologijas. Jis savo išradimą užpatentavo. Metams bėgant, šio žmogaus pavardė iš tikrinio daiktavardžio tapo bendriniu. Stentais pradėta vadinti įvairias dirbtines medžiagas ir konstrukcijas, kurios, tiksliai atkartodamos anatomines struktūras, naudojamos *in vivo* audiniams prilaikyti ir atramoms bei transplantams arba anastomozėms sutvirtinti. Stentais tapo įprasta vadinti įvairios konstrukcijos vamzdelius, kurie naudojami organizmo vamzdinių struktūrų spindžiui išlaikyti. Į kvėpavimo takus implantuojamus vamzdelius vieni autoriai vadina protezais (angl. *prosthesis*), kiti – stentais (angl. *stent*). T silikoniniam stentui (protezui) kai kurie autoriai, tarp kurių yra ir šio stento kūrėjas, suteikė specifinį pavadinimą „trachėjinis T vamzdelis“ (angl. *tracheal T tube*). Tikslesnis terminas būtų „spindžio protezas“, tačiau, terminas „stentas“ yra labiausiai paplitęs ir lengviausiai suvokiamas didžiajai medicinos visuomenės daliai ir jį vartoti tiesiog patogu.

Kvėpavimo takų stentavimo pradžia siekia 19 amžių. Dar 1871 m. *Friedrich Trendelenburg* aprašė vamzdelį, kuris į trachėją buvo įkišamas per tracheostominę angą. Pirmasis literatūroje publikuotas pranešimas apie kvėpavimo takų susiaurėjimo gydymą savo konstrukcijos vamzdeliu siekia 1891 m. kai buvo aprašytas metalinis Bondo sukonstruotas “T” formos vamzdelis trachėjos stenozei gydyti (1 paveikslas). Šis vamzdelis buvo silikoninio T vamzdelio pirmtakas. Polimerų eros metu dėl savo inetriškumo įsitvirtino silikoninė guma. 1965 m. amerikiečių laringologas *W. W. Montgomery* sukūrė “T” formos vientiso silikono (nepintą) vamzdelį trachėjai ir gerkloms stentuoti.

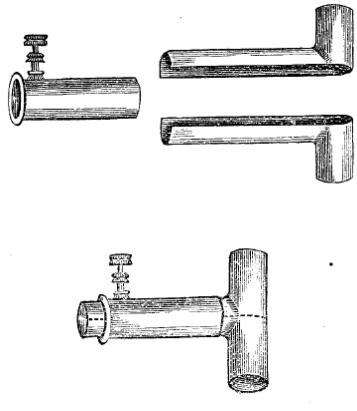

1 pav. Bondo 1981 m. sukurtas metalinis T formos vamzdelis

Tikrasis stentų proveržis įvyko 1990 m. kai prancūzų gydytojas bronchologas *Jean-Francois Dumon* (1939 – 2020) publikavo duomenis apie savo gamybos silikoninius vamzdelius, kuriuos jis sėkmingai naudojo trachėjai ir bronchams stentuoti. Dumono ir analogiški jiems silikoniniai stentai (Noppen, Vergnon, Orlowsky) naudojami iki šių dienų. XX a. pabaigoje – XXI a. pradžioje ypač populiariais buvo tapę nedengti, savaime išsiskleidžiantys metaliniai stentai, kurie pagaminti vien tik iš metalo vielos. Tačiau šių stentų trūkumai ir didelis komplikacijų dažnis paskatino tobulinti technologijas. Pastaruosius keletą dešimtmečių stebimas gana spartus technologijų ir gamybos procesų tobulėjimas gaminant stentus.

Kvėpavimo takų stentavimo indikacijos ir kontraindikacijos. Nepriklausomai nuo indikacijos, prieš planuojant stentavimo procedūrą, rekomenduojama įsitikinti, ar kvėpavimo takų patologija nėra operuotina. Visgi

stentavimas nėra chirurginio gydymo alternatyva. Kiekvieno paciento atvejis yra įvertinamas individualiai, apsvarsčius visas įmanomas gydymo galimybes ir turimus mokslinius įrodymus. Dažniausiai kvėpavimo takai stentuojami siekiant sumažinti išorinį spaudimą dėl naviko arba limfadenopatijos, išlaikyti spindžio praeinamumą po bronchoskopinės naviko rezekcijos dėl atsiradusios vidinio spindžio stenozės, norint uždengti fistules arba po plaučių trasnplantacinos išsiplėtusias anastomozes, plėsti nepiktybinės kilmės striktūras. Yra ir retesni atvejai, kuomet pritaikomas stentavimas, pvz. absceso drenavimas į broncho spindį. Stentavimo indikacijos pateikiamos 1 lentelėje.

1 lentelė. Indikacijos kvėpavimo takų stentavimui

Indikacijos kvėpavimo takų stentavimui	
Piktybinių ligų atveju	Išorinis kvėpavimo takų spaudimas dėl naviko arba limfadenopatijos
	Endobronchinis navikas dalinai obturuojantis ar siaurinantis kvėpavimo takus (po naviko pašalinimo)
	Mišriai augantis navikas (endobronchiškai ir peribronchiškai)
	Kremzlės struktūros ir kartu spindžio karkaso praradimas dėl naviko destrukcijos
	Tracheoezofaginė fistulė dėl navikinio proceso
	Poobstrukcinis plaučių uždegimas dėl navikinio proceso, kuomet planuojama skirti chemoterapinį gydymą
Nepiktybinės ligos ir būklės	Kompleksinė spindžio striktūra arba stenozė >4 cm ilgio
	Gerybinė striktūra arba stenozė neoperabiliems pacientams
	Po transplantacijos atsiradusi stenozė
	Gerybinės kilmės tracheoezofaginė fistulė
	Tracheobronchomaliacija
	Per didelis dinaminis kvėpavimo takų kolapsas

Absoliuti kontraindikacija kvėpavimo takų stentavimui yra bet kokia piktybinės arba gerybinės kilmės patologija, kurią galima operuoti. Dažniausiai stentavimas pasirenkamas, kai radikalios chirurginės operacijos: cirkuliarios trachėjos rezekcijos ar plaučio rezekcijos atlikti negalima. Stentavimo procedūros racionalumas abejotinas tokiais atvejais, kaip kraštutinai sunki funkcinė būklė ir tikėtina labai trumpa žmogaus išgyvenimo trukmė po procedūros. Nereikėtų implantuoti stento tais atvejais, kai už stenozės srities nėra gyvybingo plaučių audinio. Svarbu atidžiai įvertinti krūtinės ląstos kompiuterinės tomografijos duomenis, endoskopinį vaizdą, jei įmanoma – stenozės vietą praplėsti ir įvertinti sritis už stenozės.

Stentų rūšys. Dalis autorių šiuo metu praktikoje naudojamus komerciškai gaminamus kvėpavimo takų stentus siūlo suskirstyti į tris klases (stentai nurodyti 2 lentelėje, stentų pavyzdžiai pavaizduoti 2 paveiksle): silikoninius stentus, metalinius stentus ir hibridinius stentus. Metaliniai stentai yra kelių rūšių. Pirmos kartos: metaliniai, fiksuoto diametro, išplečiami balionu nedengti stentai, kurie pagaminti iš nerūdijančio plieno. Antros kartos: dalinai dengti arba nedengti metaliniai, pagaminti iš nitinolio (titano ir nikelio lydinio), savaime išsiplečiantys stentai (angl. self-expandable metallic stents (SEMS)). Hibridiniai stentai, kitų autorių vadinami trečios kartos stentais, yra pilnai dengti, savaime išsiplečiantys, pagaminti iš nitinolio ir padengti polimerais, tokiais kaip silikonas, poliuretanas arba politetrafluoretilenas.

Tačiau pagal minėtą stentų rūšiavimą ne visus juos galima priskirti grynai tik šioms kategorijoms. Kitas siūlomas skirstymas yra labiau apibendrinantis. Stentus dar galima skirstyti į solidinius ir pintus. Solidiniai stentai gali būti sudėtiniai ir vamzdiniai, o pinti stentai – nedengti ir dengti.

2 lentelė. Komerciškai gaminami stentai, jų gamintojai, stentų dydžiai

Stento rūšis (medžiaga)	Gamintojas	Galimas dydis (išorinis spindis ir ilgis)
Vamzdelinis silikoninis stentas (silikonas)	Hood Laboratories, Pembroke MA, JAV Boston Medical Products, Westborough MA, JAV Bryan Corporation/Lymol Medical, Woburn MA, JAV	Didelis pasirinkimas, nuo 9 mm × 20 mm iki 20 mm × 80 mm
Montgomery T-vamzdelis (silikonas)	Boston Medical Products, Westborough MA, JAV	Pediatriniai: 6–9 mm vertikali šaka ir 6–8 mm horizontali šaka. Suaugusiųjų: 10–16 mm vertikali šaka ir 8–11 mm horizontali šaka. Šakų ilgis gali būti pagamintas ir individualiu užsakymu.
Y formos stentas (silikonas)	Novatech, Grasse, Prancūzija Bryan Corporation/Lymol Medical, Woburn, MA, JAV	Platus spindžių dydžio pasirinkimas (trachėja-bronchas-bronchas atžvilgiu), nuo 14-10-10 iki 18-14-14
Reynders-Noppen tygon stentas (polimerinis stentas)	Reynder Medical Supply, Lennik, Belgija	
Dinaminis arba Freitag stentas (Išorinė konstrukcija iš silikono su C formos nerūdijančio plieno palaikančiais statramščiais, kurie impregnuoti bario sulfatu – rentgenokontrastine medžiaga)	Boston Scientific Corp., Natick MA, JAV	Galimi trys diametrai: 11×8×8, 13×10×10, 15×12×12, su 110 mm trachėjinės dalies ilgiu, dešiniojo broncho šakos 25 mm ilgiu, kairiojo broncho šakos 40 mm ilgiu
Ultraflex stentas (nikelio-titano lydinio vielos pynė su/be poliuretano plėvele)	Boston Scientific Corp., Natick MA, JAV	Nuo 8 mm × 20 mm iki 20 mm × 80 mm
Merit Endotek ir Alveolus stentai (lazeriu kirpta nikelio-titano lydinio struktūra dengta poliuretano plėvele)	Merit Medical Systems, South Jordan, Utah, JAV	Nuo 8 mm × 15 mm iki 20 mm × 80 mm
Bona stentai (nikelio-titano vielos pynės dengtos silikono plėvele)	EndoChoice, Alpharetta, GA, JAV	Nuo10×30 iki 20–80 mm

Polyflex stentai (išorinis poliesterio tinklelis ir silikonas)	Boston Scientific Corp., Natick, MA, JAV	Nuo 8 mm × 20 mm iki 22 mm × 80 mm
Balionu išplečiami stentai (pilnai dengti nerūdijančio plieno, dviejų politetrafluoretileno sluoksnių)	Atrium iCast, Maquet Getinge, Hudson, NH, JAV	Nuo 5 mm × 16 mm iki 10 mm × 38 mm
Micro-Tech stentai (nitinolio stuktūros dengti ir nedengti, savaime išsiplečiantys)	Micro-Tech Co., Ltd., Nanjing, Kinija	12–18 mm × 40–60 mm
Hanaro stentai (nitinolio dengti silikono plėvele, savaime išsiplečiantys)	M.I.Tech Co., Ltd., Seoul, Pietų Korėja	10–22 mm × 30–80 mm
Silmet stentai (nitinolio struktūros dengti poliesterio plėvele, savaime išsiplečiantys)	Novatech, La Ciotat, Prancūzija	10–20 mm × 20–60 mm

Kokį stentą rinktis? Ar egzistuoja idealus stentas? Atsakymas – NE. Idealus stentas dar nėra sukurtas. Teoriškai idealus stentas turėtų būti stabilus, pakankamai tvirtas, kad išlaikytų kvėpavimo takų spindį, biosuderinamas (t.y. nedirginti aplinkinių audinių), būti gaminamas visų reikalingų dydžių, nemigruoti, lengvai įdedamas ir taip pat lengvai pašalinamas. Toks stentas taip pat turėtų tarnauti kaip barjeras, kad neperaugtų navikiniu audiniu ir būti toks lankstus, kad atitiktų apatinių kvėpavimo takų struktūrą ir skirtingus spindžių dydžius, paviršių. Šiuo metu kasdienėje klinikinėje paktikoje yra naudojami tokie stentai, kokie yra komerciškai gaminami ir prieinami patirtį turinčiuose centruose. Renkantis stentą, medžiaga, iš kurios jis yra pagamintas, nėra pats svarbiausias veiksnys. Stentai pasirenkami, atsižvelgiant į ligą, anatomiją, pačią klinikinę situaciją, apsvarstomos galimos komplikacijos, įskaitant ir atokiąsias. Prieš procedūrą verta atsakyti į tokius klausimus: 1) ar stento tikrai reikia; 2) ar stento įdėjimas pagerins paciento gyvenimo kokybę, ar prognozę; 3) ar už stenozės vietos yra gyvybingo, funkcionuojančio plaučio audinio; 4) ar dėl stento bus įmanoma atlikti gydomąją chirurginę procedūrą ateityje, ar jos iš viso nebus galima atlikti; 5) ar specialistas turi tinkamos patirties, reikalingą įrangą bei komandą procedūrai atlikti; 6) kokia yra



2 pav. 1 – Montgomery T vamzdelis; 2 – Orlowski trachėjos stentas; 3 – Dumon trachėjos stentas; 4 – Dumon bronchinis stentas; 5 – Polyflex trachėjos stentas; 6 – Polyflex broncho stentas; 7 – Polyflex stentas; 8 – Noppen trachėjos stentas; 9 – Hood bronchinis stentas; 10 – Gianturco stentas; 11 – Palmaz stentas; 12 – Strecker stentas; 13 – Nedengtas Ultraflex stentas; 14 – Dengtas Ultraflex stentas; 15 – Nedengtas stentas; 16 – Dengtas stentas; 17–24 – metalinių stentų ir metalo junginių stentų prototipai, kurie buvo bandomi klinikinių tyrimų metu; 25 – Westaby T-Y stentas; 26 – Bifurkacinis Orlowski stentas; 27 – Hood Y stentas; 28 – Bifurkacinis Dumon stentas; 29 – Dinaminis stentas.

vyraujanti patologija bei koks stentas tinkamiausias konkrečiai patologijai; 7) ar saugu implantuoti stentą į norimą anatominę sritį; 8) kokie stento parametrai (ilgis ir diametras) yra reikalingi; 8) ar specialistas turi savo įstaigoje reikalingą konkretų stentą, ar jį reikia gauti, specialiai užsakyti.

Silikoniniai stentai. Silikonas yra sintetinė medžiaga sudaryta iš silikono elastomerų arba polidimetilsiloksano. Silikonas pasižymi tvirtumu, yra stabilus aukštos temperatūros sąlygomis bei sukelia minimalų aplinkinių audinių reaktyvumą. Šią medžiagą lengva modeliuoti ir suteikti jai įvairaus laipsnio tvirtumo ir lankstumo. Suteikti silikono matriksui daugiau mechaninio tvirtumo galima medžiagą sustiprinant polipropilenu, poliamidu ir anglies pluošto skaidulomis. Iš silikono pagaminti stentai yra palyginus pigesni, gerai toleruojami, galima keisti jų ilgį nukerpant dalį stento. Pirmasis silikoninis stentas sukurtas *W. W. Montgomery* dar 1960 m. vadinamasis trachėjinis T vamzdelis. 1990 m. pradėti naudoti įžymieji Dumon stentai. Vėliau silikoniniu stentus pradėta modifikuoti, Freitag`as ir kolegos išpopuliarino dinaminį silikoninį stentą. Vienas iš naujausiųjų stentų yra Polyflex stentas, kurį gamina Boston Scientific Corp. Tai pilnai poliesterio tinkleliu dengtas silikoninis stentas. Yra sukurta ir itin sudėtingos formos kvėpavimo takų stentų. 1980 m. *S. Westaby* ir bendraautoriai paskelbė apie sėkmingą silikoninės gumos stento implantavimą į trachėjos bifurkaciją. Šis stentas – tai savotiškas T ir Y spindžio protezų derinys. Jis turi net keturias atšakas ir įstatomas į trachėją per gerklas arba tracheostominę angą. Paprastai tokie stentai gaminami pagal individualų užsakymą ir yra naudojimo retais atvejais, kai yra gerklų ir trachėjos bifurkacijos srities stenozė. Atsiradus 3D spausdinimo technologijai, įmanoma suprojektuoti bei pagaminti ir individualius reikiamo dydžio bei formos silikonius stentus.

Silikoninio stento implantavimo procedūra atliekama bendrosios anestezijos sąlygomis ligonį intubavus rigidiniu bronchoskopu. Stentas ištraukiamas arba jo padėtis koreguojama specialiomis rigidinėmis žnyplėmis. Dažniausiai naudojami komerciškai gaminami silikoniniai stentai yra trachėjinis T vamzdelis, vamzdelio formos stentas (gali būti lygiu paviršiumi, tačiau dėl didelės migracijos rizikos naudojami rečiau, arba vadinamasis Dumon stentas su išlietomis smeigėmis, fiksatoriais ant išorinio spindžio) ir Y-stentas. Vientiso silikono spindžio protezai yra implantuojami randinės striktūros atveju. Vamzdelio formos silikoniniai stentai tinkami ilgalaikiam implantavimui į trachėją. Lyginant su savaime išsiskleidžiančiais stentais, silikoniniai stentai nesukelia tokių didelių degeneracinių pokyčių. Trachėjinis T stentas pritaikomas esant viršutinio ir vidurinio trachėjos trečdalio randinei striktūrai, kai yra ne tik trachėjos, bet ir gerklų pažeidimas, taip pat tokiais atvejais, kai ligonis nejudrus. Trachėjos bifurkacinės srities stenozės atveju gali būti naudojami silikoniniai bifurkaciniai stentai. Silikoniniai bifurkaciniai stentai yra tinkami tiek navikinės kilmės trachėjos bifurkacinės srities stenozės, tiek nenavikinės kilmės stenozės atvejais, taip pat esant trachėjos bei pagrindinių bronchų ekspiracinei stenozei. Nors silikoniniai stentai turi nemažai privalumų, tačiau sukelia ir tam tikrų komplikacijų, tokių kaip, stento poslinkis, migracija, spindžio užsikimšimas gleivėmis, nekroziniais audiniais, granuliacinio audinio išaugų susiformavimas ties stento kraštais, stento plyšimas. Silikoniniai stentai netinka tais atvejais, kai ligonio sąmonė sutrikusi arba dėl paralyžiaus ligonis yra visiškai nejudrus. Tokiais atvejais nesant visaverčio kosulio, stento spindyje kaupiasi kvėpavimo takų gleivės ir reikia sanacinių bronchoskopijų.

Nedengti ir dengti stentai. Pačių pirmųjų metalinių nedengtų stentų modeliai (t.y. Gianturco, Wallstent, Palmaz) buvo suprejoketuoti pritaikant jau žinomus gastroenterologijos bei širdies ir kraujagyslių srityse naudojamus stentus. Iš pradžių nedengti metaliniai stentai atrodė gan patrauklūs, juos buvo galima implantuoti ir lankstaus bronchoskopo pagalba, tokių stentų išorinio ir vidinio diametrų spindžių santykis, ly-

ginant su silikoniniais stentais, yra kur kas mažesnis, todėl vidinis diametras didenis. Metaliniai stentai yra radiokontrastiniai, aiškiai matomi krūtinės ląstos rentgenogramose. Šių stentų migracijos tikimybė yra nedidelė. Vis dėlto šie stentai sukeldavo net iki 80 proc. komplikacijų, todėl šiandien jie naudojami rečiau. Nedengtus metalinius stentus ypač sudėtinga pašalinti iš kvėpavimo takų, navikinis audinys gali peraugti stento tinklelio angeles, stentas lengvai epitelizuojasi, galimi kvėpavimo takų bei kraujagyslių perforacijos atvejai. Dėl anksčiau naudotų metalinių nedengtų stentų didelės komplikacijų rizikos dar 2005 m. JAV Maisto ir vastų adminstracija (angl. *FDA – US Food and Drug Administration*) rekomendacijose nurodė, kad metalinių stentų naudojimo nepiktybinių kvėpavimo takų ligų atveju reikėtų vengti. Metaliniai trachėjiniai stentai ligoniams, kuriems yra nepiktybinės kilmės kvėpavimo takų liga, gali būti panaudojami tik prieš tai išbandžius kitus gydymo metodus. Jei metalinis stentas yra vienintelė galimybė, jį implantuoti arba pašalinti gali tik patirties turintys gydytojai. Kai kurie autoriai nurodo specifinę nedengtų metalinių stentų indikaciją, tokią kaip, anastomozės išsiplėtimas po plaučių transplantacijos.

Naujos kartos stentai yra pagaminti iš įvairių lydinių. Populiariausia ir dažniausiai naudojama ypač elastinga medžiaga yra nitinolis – titano ir nikelio lydinys. Nitinoliniai stentai turi vadinamąją “formos atmintį”, t.y. stentuoti į kvėpavimo takus ilgio nebekeičia, bet yra pakankamai lankstūs, kad galėtų keisti savo formą diametro atžvilgiu kosėjant. Dėl šių savybių mažėja perforacijos tikimybė. Kad būtų sujungtos teigiamos silikoninių ir metalinių stentų savybės, sukurti hibridiniai stentai arba dengti metaliniai stentai. Dengti metaliniai stentai pasižymi tuo, kad jais, palyginus su metaliniais nedengtais stentais, yra lengviau manipuliuoti, o audinių įaugimas minimalus. Hibridinių stentų gamyboje kaip dengiančioji medžiaga naudojamas poliuretanas, politetrafluoroetilenas ir silikonas. Stento karkasas gali būti dengtas iš išorės arba padengtas jo vidinis spindis. Plaučių vėžio atveju tinkamiausi yra dengti, savaime išsiskleidžiantys stentai. Šiuos stentus implantuoti lengviau, stento karkasas įsirėmęs į broncho spindį jį išplečia, migruoja gana retai, o dėka dengiančiosios plėvelės navikinis audinys neperauga į spindį.

Svarstant klausimą, kuris gi stentas yra geriausias, galėtume atsakyti, kad šiuo metu literatūroje nėra randomizuotų klinikinių tyrimų, kurie palygintų, pavyzdžiui, stentą A su stentu B, arba gydymą stentu lygintų su gydymu be stento, kitomis priemonėmis. Dažniausiai atliekami retrospektyvieji tyrimai, aprašomi pavieniai atvejai, atlikta tik keletas multicentrinių tyrimų, tačiau jie turi trūkumų, pacientų imtys nedidelės, skiriasi įvairių stentų implantacijos nurodomas komplikacijų dažnis.

Smulkiųjų kvėpavimo takų stentavimo galimybės. Tradiciškai stentai implantuojami į stambiuosius kvėpavimo takus, t.y. trachėją ir pagrindinius bronchus. Smulkiųjų kvėpavimo takų stentavimas būdavo kontraversiška tema. Tai lėmė kelios priežastys: 1) nėra pakankamai statistiškai patikimų duomenų, ar smulkiųjų bronchų stentavimas pagerins ligonio gyvenimo kokybę sergant plaučių vėžiu arba kitomis ligomis; 2) techninės galimybės – nebuvo reikiamo dydžio stentų. Pastaraisiais metais, dėl atsiradusių plaučių vėžio gydymo galimybių ir ilgėjančio išgyvenamumo bei technologijų pažangos, kuriant stentus, susidomėjimas smulkiųjų kvėpavimo takų stentavimu didėja. Ekspertai bando naudoti mažus metalinius (savaime išsiplečiančius arba balionu išplečiamus) stentus skiltinių bronchų stenozės atveju arba bifukacinius silikoninius stentus tolesniems bifukacijoms nei trachėjos bifurkacija (pvz., bifurkacija tarp dešiniojo viršutinio skiltinio ir tarpinio bronchų arba bifurkacija tarp dešiniojo vidurinio skiltinio ir apatinio skiltinio bronchų). Sethi ir kolegos iš viso 38 ligoniams dėl skiltinių bronchų stenozės implantavo 122 Atrium iCast stentus (nerūdijančio plieno stentai, kurie dengti politetrafluoretilenu ir išplečiami balionu). 44 proc. stenozės priežasčių

buvo navikinės kilmės, 55 proc. priežasčių buvo nenavikinės kilmės. Gautas teigiamas tiek simptominis, tiek radiologinis atsakas. iCast stentų komplikacijos buvo tokios kaip stento migracija (10 proc.), granuliacinio audinio susiformavimas (5 proc.), sekreto susikaupimas stento spindyje (1 proc.), okliuzija naviku (1 proc.). Fruchter su kolegomis publikavo mažesnės imties tyrimą. Tyrėjai aprašė 14 pacientų duomenis. Šiems pacientams buvo implantuoti kelių rūšių stentai į skiltinius bronchus dėl įvairių priežasčių stenozės, tiek navikinės, tiek nenavikinės kilmės. Buvo panaudoti SMART nitinoliniai stentai (Cordis, JAV) ir Palmaz stentai (Johnson & Johnson, JAV). Užfiksuota pagerėjusi ligonių gyvenimo kokybė, sumažėjo kosulio ir dusulio intensyvumas, pailgėjo nueitas atstumas 6 minučių testo metu, pagerėjo plaučių funkcijų rodikliai. Roberto Marchese su kolegomis publikavo retrospektyviąją 51 ligonio rezultatų analizę. Ligoniams buvo implantuoti stentai (dažniausiai Oki ir Silmet stentai) į skiltinius bronchus, stentuotos tolesnės bifurkacijos nei trachėjos bifurkacija. Dviem ligoniams iš tirtųjų stentai buvo reikalingi, nes dėl plaučių vėžio susiformavo poobstrukcinis kairės apatinės skilties abscesas. Iš 51 stebėto ligonio 22 užfksuotos su stentais susijusios komplikacijos: stento migracija (11 proc.), infekcinės komplikacijos (13 proc.), granuliacinio audinio susiformavimas (7,6 proc.), stento obturacija navikiniu audiniu (9,8 proc.) ir sekretu (1,9 proc.).

Atlikti tyrimai yra ir nedidelės įmties, visgi keletas skirtingų autorių įrodo, kad smulkiuosius bronchus techniškai įmanoma stentuoti, stentavimas gali būti sėkmingas, o procedūros rezultatas – tiek simptominis, tiek radiologinis pagerėjimas. Autoriai sutaria, kad reikėtų atlikti daugiau ir didesnės imties klinikinių tyrimų, kurie leistų identifikuoti tinkamą stentavimui ligonį.

Pateikiame keletą smulkiųjų kvėpavimo takų stentavimo pavyzdžių, kurie atlikti Vilniaus universiteto ligoninės Santaros klinikose, Intervencinės pulmonologijos ir kvėpavimo funkcinės diagnostikos skyriuje.

Pirmas atvejis (3, 4 pav.)

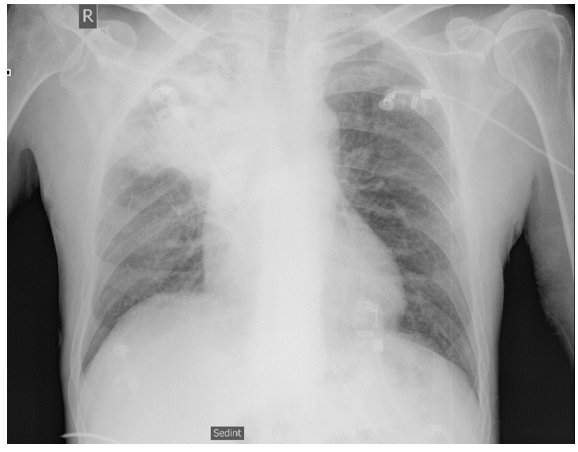

3 pav. 55 metų vyras. Tiesinė krūtinės ląstos rentgenograma. Diagnozuota dešiniojo plaučio blogai diferencijuota G3 adenokarcinoma T3N2M1, IV stadija. Endobronchiškai – dešiniojo plaučio viršutinė skiltis visiškai obturuota nekrozinėmis masėmis. Panaudojant optines žnyples ir argono plazmos koaguliatorių, dalinai rekanalizuoti B1 ir B3. Kitu etapu į viršutinį skiltinį bronchą įstatytas kateteris, atlikta bronchografija. Paaiškėjo, kad naviko iširusi netaisyklinga ertmė apima kelis viršutinės skilties segmentus bei siejasi su parietaline pleura. Nuspręsta kad ertmės drenavimuisi tikslingas viršutinio skiltinio broncho stentavimas. Įstatytas stentas, jo distalinis galas paliktas ertmėje, proksimalinis galas dešiniajame viršutiniame skiltiniame bronche (Vilniaus universiteto ligoninės Santaros klinikų medžiaga).

4 pav. Tiesinė krūtinės ląstos rentgenograma po stento įdėjimo. Dinamikoje savijauta pagerėjo: ligonis po stentavimo ir gydymo antibiotikais nebekarščiavo, sumažėjo kraujo uždegiminiai rodikliai, sunkumas krūtinėje ir dusulys, todėl buvo galima skirti chemoterapinį gydymą. (Vilniaus universiteto ligoninės Santaros klinikų medžiaga)

Antras atvejis (5, 6, 7 pav.)

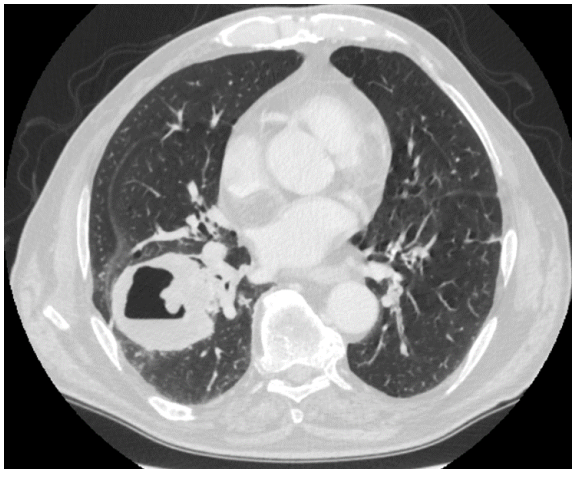

5, 6 pav. 81 metų ligonis. Krūtinės ląstos kompiuterinės tomografijos ir rentgenogramos vaizdai, dešiniojo plaučio S8,9 darinys su irimo požymiais. Diagnozuota dešiniojo plaučio plokščialąstelinė karcinoma, T4N3M1b, IV stadija, parakankrozinė pneumonija. Suirusio darinio vidinė ertmė drenuota nazobronchiniu drenu, taikyti plovimai per dreną. Sumažėjus uždegiminiams rodikliams, rentgenologiškai kontroliuojant, abscesą drenuojantis bronchas stentuotas, distalinį stento galą paliekant destrukcinėje ertmėje, o proksimalinį – bazalinių segmentų bronche (distaliau dešiniojo B7 segmentinio broncho angos). (Vilniaus universiteto ligoninės Santaros klinikų medžiaga).

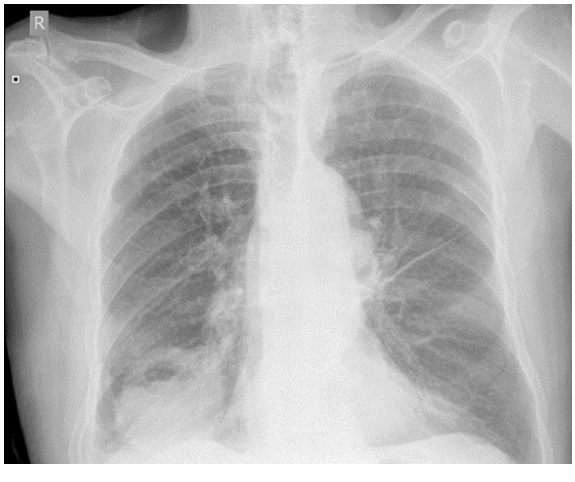

7 pav. Tiesinė krūtinės ląstos rentgenograma. Po stento įdėjimo, sumažėjo oro ertmėje, esančioje bazaliniuose segmentuose (Vilniaus universiteto ligoninės Santaros klinikų medžiaga).

Trečias atvejis (8, 9, 10, 11 pav.)

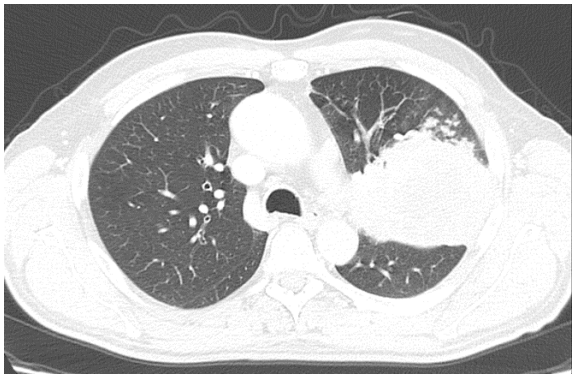

8, 9 pav. 57 metų ligonis. Krūtinės ląstos kompiuterinės tomografijos vaizdai, kairiojo plaučio S3 9,3 x 8,3 cm darinys. Diagnozuota kairiojo plaučio plokščialąstelinė karcinoma, T4NxMx. Parakankrozinė pneumonija. Endobronchiškai konstatuota, kad kairiojo S1-2 ir S3 segmentiniai bronchai yra siauri dėl peribronchinio spaudimo ir hipertrofavusios gleivinės. Padaryta selektyvi kairiojo S1-2 ir kairiojo S3 segmentų bronchograma: patvirtinta, kad yra destrukcinė netaisyklingos formos ertmė, „įsigraužusi“ į abu segmentus. Nuspręsta, kad destrukcinės ertmės drenavimui tikslingas destrukcinės ertmės-segmentinio broncho stentavimas. Stentavimui pasirinktas kairysis B3 segmentinis bronchas. Įdėtas stentas, kurio distalinis galas paliktas destrukcinėje ertmėje, proksimalinis – B3 segmentinio broncho spindyje. Per jį išplauta pūlių bei nekrozinių masių. Skirta atibiotikų (Vilniaus universiteto ligoninės Santaros klinikų medžiaga).

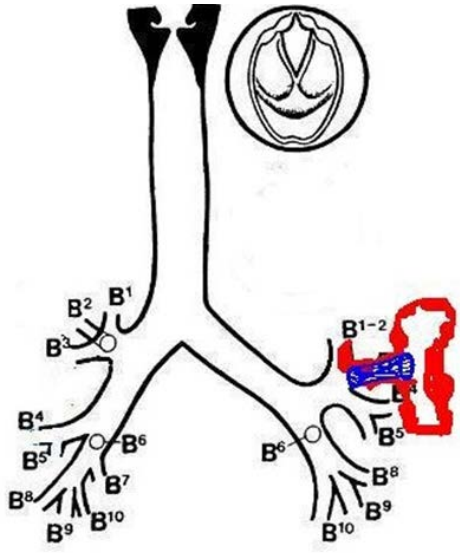

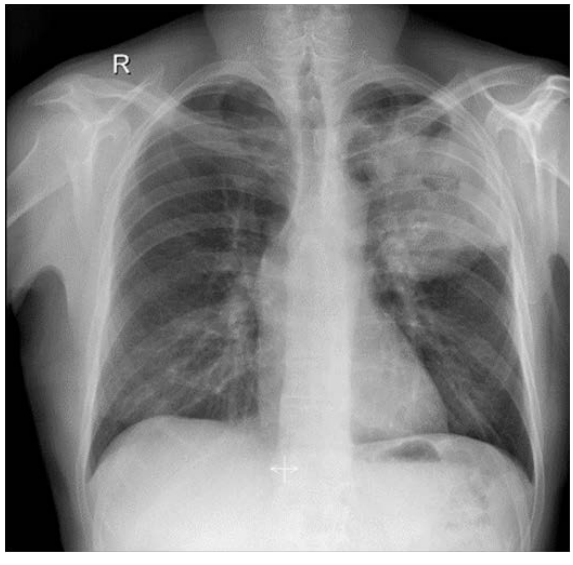

10, 11 pav. Grafinis stento padėties vaizdas ir tiesinė krūtinės ląstos rentgenograma po stento įdėjimo. Sumažėjo kraujo uždegiminiai rodikliai, ligonis nebekarščiavo (Vilniaus universiteto ligoninės Santaros klinikų medžiaga).

Kvėpavimo takų stentų ateitis. Pastarąjį dešimtmetį kvėpavimo takų stentų srityje matomas didelis progresas. Komerciškai gaminamų stentų pasirinkimas žymiai didesnis, turime galimybę stentus implantuoti ne tik stambiuosius, bet ir smulkiuosius kvėpavimo takus. Siekiant sukurti idealų stentą technologijų pagalba yra kuriami ir ikiklinikiniuose, ir klinikiniuose tyrimuose išbandomi biologiškai suyrančių, vaistus išskiriančių bei 3D spausdinamų individualių stentų prototipai. Kol kas ilgalaikiai rezultatai ir komplikacijų dažnis nėra gerai žinomi. Vienareikšmiškai tai daug žadanti sritis, kai bus prieinamos dar naujesnės medicininės medžiagos. Visgi visada tenka apsvarstyti klausimą, ar ligoniui tikrai reikia stento.

Literatūra

1. Janilionis R, Gruslys V. Endoskopinis randinės trachėjos striktūros gydymas. 2013.
2. Taber's Cyclopedic Medical Dictionary. Philadelphia, Davis Company, 1989.
3. Bond CJ. Note on the treatment of tracheal stenosis by a new T-shaped tracheotomy tube. The Lancet 1891; 137: 539.
4. Panchabhai TS, Mehta AC. Historical Perspectives of Bronchoscopy. Connecting the Dots. Annals of the American Thoracic Society. 2015; 12(5): 631–641.
5. Liu L, Kong J, George C. Recent advances in airway stenting. Shanghai Chest. 2020; 4: 6.
6. Folch E, Keyes C. Airway stents. Annals of Cardiothoracic Surgery. 2018; 7(2): 273−283.
7. Bolliger CT, Sutedja TG, Strausz J et al. Therapeutic bronchoscopy with immediate effect: laser, electrocautery, argon plasma coagulation and stents. European Respiratory Journal. 2006; 27: 1258–1271.
8. Zarogoulidis P, Sapalidis K, Kosmidis C et al. Stents for small airways: current practice. Expert Review of Respiratory Medicine. 2020; 14(1): 969–972.
9. Fruchter O, Abed El Raouf B, Rosengarten D et al. Longterm Outcome of Short Metallic Stents for Lobar Airway Stenosis. J Bronchology Interv Pulmonol 2017; 24: 211−215.
10. Sethi S, Gildea TR, Almeida FA et al. Clinical success stenting distal bronchi for "lobar salvage" in bronchial stenosis. J Bronchology Interv Pulmonol 2018; 25: 9−16.
11. Marchese R, Poidomani G, Palumbo VD et al. Secondary Carina and Lobar Bronchi Stenting in Patients with Advanced Lung Cancer: Is It Worth the Effort? A Clinical Experience. Ann Thorac Cardiovasc Surg 2020; 26: 320–326.
12. Bizekis CS, Pass HI, Zervos MD. A Review of the Use of Stents for Palliation of Esophageal and Lung Cancer. Current Cancer Therapy Reviews, 2007; 3; 45−60.
13. Herth FJF, Shah PL, Gompelmann D. ERS monograph. Interventional Pulmonology. 2017.